

椎骨動脈損傷に対する 治療戦略

(鋭的外傷を除く)

診断

VAI のリスク

亜脱臼・脱臼

骨折

(C1-C3骨折, 横突孔骨折, 椎間関節骨折)

ガイドライン

CTA

Modified Denver Criteria の要件を満たす鈍的頸椎損傷後の患者に対してはスクリーニング検査として推奨

(推奨レベル I)

CA*

選ばれた鈍的頸椎外傷後患者において、VAIの診断として推奨

- ・ 検査と同時に血管内治療が予想される状況
- ・ CTA はできないが、CAはできる状況

(推奨レベル III)

MRI

鈍的頸椎外傷後患者で、完全脊髄損傷または頸椎亜脱臼がある患者では、VAIの診断として推奨

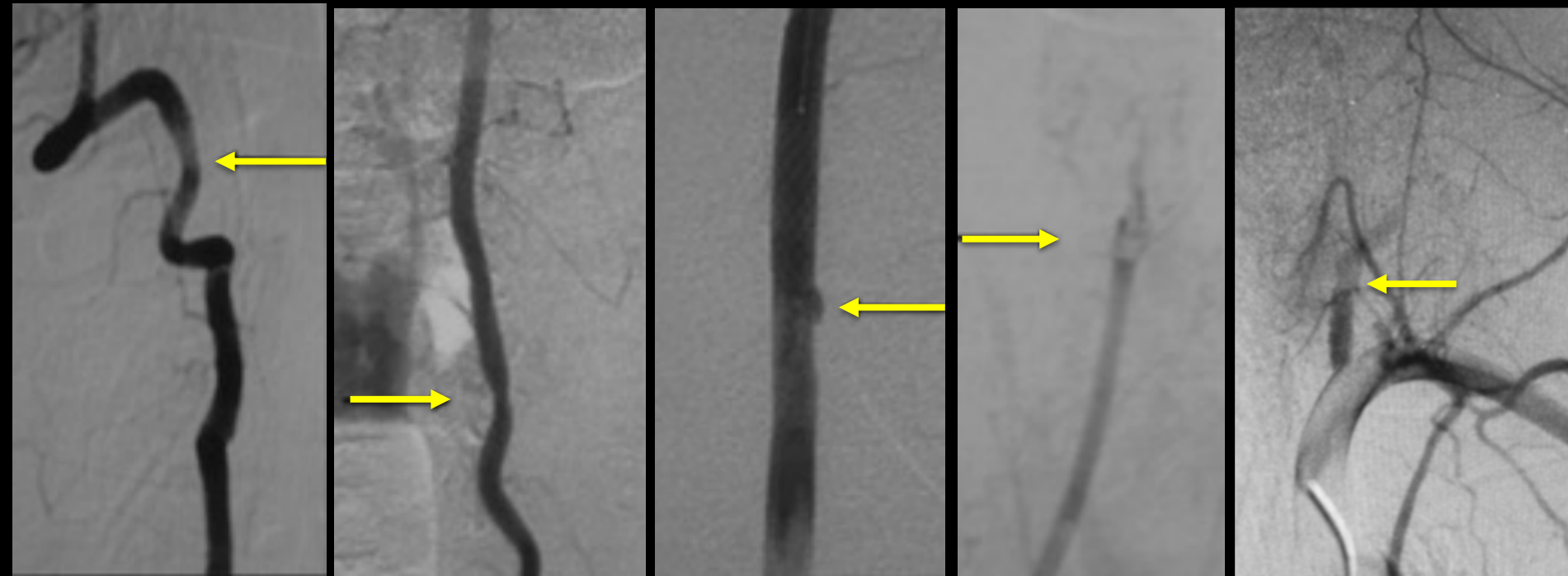
(推奨レベル III)

*Management of vertebral artery injuries following non-penetrating cervical trauma.
In: Guidelines for the management of acute cervical spine and spinal cord injuries.
(Neurosurgery 2013)*

VAI スクリーニング検査は
CTA が第一選択

評価 と 治療

Denver radiological grading scale of BCVI*



I
<25% 狭窄

II
>25% 狭窄

III
仮性瘤

IV
閉塞

V
血管離断

(Surgery 2007 Cothren)

*BCVI : Blunt Cerebrovascular Injury

VAI の評価 (grading) は


CA で行う

完全麻痺 < 6h

整復・除圧・固定前に...

早期除圧固定

重篤な合併症



2011年～2016年

CAでgradingした症例 **15%** (2/13)

VAI治療例 **15%** (2*/13)

* gradeIV: coiling , grade V: 結紮

脳梗塞発症
(無症候性含む) **23%** (3/13)

2017年 3月

CAでgradingした症例

100% (4/4)

術前CAは 1例

VA治療例

25% (1/4)

grade II coiling

脳梗塞発症
(無症候性含む)


25% (1/4)

完全麻痺 < 6h

整復除圧固定前に！

早期除圧固定

重篤な合併症



low energy (2次)
非骨傷性脊髓損傷

high energy (3次)

CTA

MRI

+

脳外科 call

CA

整復*・除圧・固定

follow CTA・MRI

+ : VAI陽性

* : 観血, 非観血